DE L'ENTORSE JUXTA-ÉPIPHYSAIRE

ET

DE SES CONSÉQUENCES IMMÉDIATES OU ÉLOIGNÉES AU POINT DE VUE DE L'INFLAMMATION DES OS

par L. OLLIER.

Je désigne sous le nom d'entorse juxta-épiphysaire l'ensemble des lésions produites dans la portion juxta-épiphysaire de la diaphyse des os longs [1], par les mouvements forcés des articulations contiguës, ou par certaines violences exercées sur les os eux-mêmes.

§ I. — *De l'entorse juxta-épiphysaire dans ses rapports avec les affections osseuses de l'enfance.*

Chez l'adulte les mouvements forcés des articulations amènent la distension et la déchirure des ligaments, avec ou sans arrachement des saillies osseuses auxquelles ils s'insèrent; chez les jeunes enfants, les ligaments et les cartilages résistent, et c'est au delà de l'articulation, dans la portion la plus souple ou la moins consistante de l'os, que la lésion se produit.

Les épiphyses, encore en totalité ou en partie cartilagineuses, échappent par leur élasticité à l'action de la cause vulnérante, et c'est dans la portion renflée de l'os qui leur est contiguë, et qui constitue la région juxta-épiphysaire de la diaphyse, que retentissent les effets du traumatisme. Ces effets varient suivant la flexibilité et la friabilité de l'os. Ils sont différents dans le tissu spongieux profond et dans la couche souple et flexible qui constitue le tissu compact périphérique. Il se fait profondément des écrasements, des tassements trabéculaires, et dans d'autres points des distensions, des torsions, des déchirures, qui, pour n'être pas apparentes à l'extérieur,

1. Ou pour parler plus exactement des os à épiphyses; car le calcanéum qui n'est pas un os long, et le corps de l'omoplate qui n'a qu'une épiphyse marginale peuvent présenter des lésions analogues.

n'en constituent pas moins des lésions qui peuvent être la cause immédiate ou tardive des diverses inflammations osseuses.

Ce sont ces lésions intimes du tissu spongieux juxta-épiphysaire, non apparentes à l'extérieur, dont je me propose d'étudier aujourd'hui le mode de production et les conséquences au point de vue de la nutrition ultérieure de l'os.

L'entorse juxta-épiphysaire n'est souvent que le premier degré du décollement épiphysaire, de même que l'entorse articulaire n'est que le premier degré de la luxation. Cette comparaison nous fait comprendre et légitime le nom de l'affection que nous nous proposons de décrire, et qui ne nous paraît pas avoir attiré jusqu'ici l'attention des chirurgiens, bien que tous les expérimentateurs, qui ont étudié les décollements épiphysaires sur le cadavre humain et les animaux, l'aient nécessairement produite et accidentellement observée. La disjonction des épiphyses a suscité de nombreux travaux depuis Reichel et Bertrandi, jusqu'à Foucher [1] et aux chirurgiens contemporains qui ont multiplié les observations relatives à ce genre de lésion ; mais on s'est occupé surtout de la séparation avec déplacement plus ou moins complet de l'épiphyse sur la diaphyse, et si l'on a étudié les disjonctions sans déplacement on ne s'est pas arrêté sur les lésions qui précèdent et préparent ces disjonctions. Je m'empresse de dire du reste, que le décollement du cartilage de conjugaison n'est pas une lésion nécessaire de l'entorse ; il manque dans un grand nombre de cas, et ce n'est pas au niveau de la couche spongoïde normale qu'on observe les effets de l'entorse, mais à quelques millimètres au-dessus. Tout dépend, comme nous le verrons plus loin de l'âge de l'enfant, de la constitution de son tissu osseux, et de ses dispositions au rachitisme. Ce n'est pas en effet chez les enfants rachitiques que le cartilage a plus de tendance à se décoller de la diaphyse ; il est au contraire relativement plus adhérent que chez les enfants sains ; c'est au delà, dans la portion renflée de l'os, dans la région bulbaire (Lannelongue), entre la fin du canal médullaire et la couche spongoïde, que s'opèrent la flexion et l'infraction de l'os.

Grâce à l'élasticité de cette couche périphérique, qui se remet en place dès que la torsion de l'os ou le mouvement forcé de l'articulation ont cessé, et dont l'inflexion est masquée par le périoste environnant, ces désordres peuvent passer inaperçus sur le vivant.

1. *Recherches sur la disjonction traumatique des épiphyses*, Paris, 1860. Dans ce mémoire, un des meilleurs travaux expérimentaux qui aient été faits sur la matière, Foucher étudie comparativement les effets de la traction directe et des mouvements forcés des articulations sur le décollement des épiphyses, et montre toute l'importance de ce dernier mécanisme. *Moniteur des sciences*, 31 juillet 1860.

L'absence de déplacement et de lésions anatomiques immédiatement appréciables peut expliquer le peu d'importance qu'on a accordé jusqu'ici aux désordres produits dans le tissu osseux par les mouvements forcés des articulations [1]; mais l'innocuité habituelle de l'entorse légère nous paraît la principale raison de l'examen superficiel dont elle a été l'objet.

Beaucoup de ces douleurs qu'on appelle *douleurs de croissance*, et qui surviennent chez les enfants au moment où l'accroissement de leur squelette est le plus actif, sont provoquées par des chutes, des exercices fatigants ou des marches relativement forcées et s'expliquent par la diminution de consistance des portions juxta-épiphysaires récemment formées. Plus la prolifération est active à un moment donné dans un tissu, plus sa susceptibilité morbide augmente. Aussi est-ce à ces périodes de développement rapide qu'on doit craindre l'effet des divers traumatismes sur les os. C'est dans l'ébranlement du tissu osseux juxta-épiphysaire et, à plus forte raison, dans les désordres profonds et multiples que peut présenter l'entorse juxta-épiphysaire que nous trouverons l'origine de beaucoup d'ostéites qu'on est trop facilement porté a regarder comme des affections spontanées.

Notre attention a été attirée sur ce point il y a dix-huit ans déjà par un fait singulier d'arrêt d'accroissement de l'humérus, survenu à la suite d'une chute sur le bras, sans abcès, sans inflammation violente. Je signalai ce fait à la Société des sciences médicales de Lyon, dans mon mémoire sur l'inégalité d'accroissement des extrémités des os longs [2].

Voici les notes que j'ai pu retrouver à ce sujet :

Une jeune fille de quinze ans entra à la salle Sainte-Marthe en mars 1863, pour une contusion du genou, et elle profita de la circonstance pour nous demander s'il n'y aurait rien à faire pour son bras droit, qui était resté plus court et plus faible que l'autre.

Elle nous raconta qu'elle avait fait une chute de voiture, à l'âge de sept à huit ans; que l'épaule était restée pendant quelque temps douloureuse; mais *on lui avait dit souvent qu'on ne lui avait rien fait* et qu'on se repentait ne ne pas l'avoir fait rhabiller. Il n'y avait pas trace de suppuration ancienne : pas de cicatrice cutanée; pas d'adhérence profonde.

1. Bonnet, qui le premier a étudié dans de nombreuses expériences les effets des mouvements forcés sur les diverses articulations, a surtout expérimenté chez l'adulte. Il fait toujours remarquer cependant la différence des résultats en rapport avec l'âge des sujets. (Voy. *Traité des maladies des articulations*, t. I et II.)

2. *De l'inégalité d'accroissement des deux extrémités des os longs chez l'homme*, 1863. (Extrait des Mémoires de la Société des sciences médicales de Lyon.)

L'humérus avait 7 centimètres de moins que celui du côté opposé ; il était aussi mobile, passivement et activement, quoique le bras fût sensiblement moins fort; il avait à peu près l'épaisseur du côté sain ; peut-être même était-il un peu plus gros au niveau du col; mais pas de douleurs, ni spontanées, ni provoquées. L'avant-bras paraissait également développé des deux côtés.

Je fus très embarrassé pour expliquer cet arrêt d'accroissement. Je pensai à un décollement épiphysaire; mais on n'avait fait aucune manœuvre pour le réduire, et il n'en restait pas de trace. Il n'y avait pas la moindre saillie indiquant la sortie de la diaphyse à travers la gaine périostique et la reconstitution de l'os par l'ossification de cette dernière gaine, d'après le mécanisme que nous avions déjà observé dans nos expérimentations.

Il est vrai que cette saillie de la diaphyse aurait pu s'effacer depuis sept ans et l'ossification de la gaine se confondre avec l'os ancien. Mais il n'y avait pas de changement de direction et surtout, je le répète, il n'y avait pas eu de manœuvres de réduction.

Bref, je fus très embarrassé pour expliquer ce mécanisme, et je me préoccupai dès lors de rechercher les effets des différents traumatismes sur les élements de l'accroissement du tissu osseux. L'expérimentation sur le cadavre des jeunes enfants et sur les jeunes animaux me montra immédiatement les effets physiques de l'entorse juxta-épiphysaire; mais je ne rencontrai pas, et je n'ai pas rencontré depuis, d'arrêt d'accroissement, survenu à la suite d'une chute, sans ostéite appréciable ou du moins sans suppuration, aussi frappant que celui de la jeune fille que je viens de citer. Je ne rencontrai du moins qu'un arrêt d'accroissement du radius explicable par le même mécanisme, mais moins prononcé que l'arrêt d'accroissement de l'humérus (22 millimètres seulement) [1].

1. Paul Vogt, de Grieswald, dans un mémoire paru il y a deux ans dans les *Archiv für klinische Chirurgie*, XXII Band, p. 343, 1878, *Die traumatische epiphysentrennung und daren Einfluss auf das Limgenwachsthum der Rörhrenknochen* (*Du décollement traumatique des épiphyses et de son influence sur l'accroissement des os longs*), cite un cas de raccourcissement plus grand encore; mais il y avait eu là fracture juxta-épiphysaire. Ce raccourcissement était de 13 centimètres, et la fracture avait eu lieu à l'âge de dix ans; le sujet en avait vingt au moment de l'observation. Humérus sain, 33 centimètres ; humerus raccourci, 22.

Vogt cite à ce propos deux faits, appartenant l'un à Birkett, l'autre à Bryant.

Chez celui de Birkett, il y avait eu raccourcissement de 6 pouces ; l'humérus sain mesurait 13 pouces; l'humérus malade, 7 pouces seulement. Une ostéite suppurée, dont on voyait la cicatrice, avait été la cause de l'arrêt d'accroissement.

Dans le cas de Bryant, il s'agissait d'un traumatisme reçu dans l'enfance ; il n'y avait pas eu de suppuration, mais il y avait ankylose de l'épaule. Le raccourcissement était de 5 pouces.

Dans la discussion à laquelle donna lieu le mémoire de Vogt, Bider cita un

Chez les animaux, je ne réussis pas à obtenir d'arrêt d'accroissement semblable. Je crois qu'on y arriverait cependant; il faudrait répéter tous les jours ou tous les deux jours les mouvements de l'entorse, de manière à faire des ruptures vasculaires successives et à entretenir une irritation permanente; mais je laissai inachevées les expériences que j'avais commencées à cet égard.

Je me contentai de déterminer l'influence des véritables disjonctions, diaphysaires ou épiphysaires, et j'arrivai à cette conclusion, qui me paraît importante [1] : à savoir que ces décollements réduits immédiatement et non suivis d'inflammation guérissaient sans entraver sensiblement l'accroissement ultérieur du membre, tandis qu'ils produisaient toujours cet effet lorsque l'opération avait été faite avec des dilacérations profondes et avait été suivie d'inflammation. Je demontrai que le même résultat s'observait sur l'homme.

Mais, si je ne trouvai pas de nouvel exemple d'arrêt d'accroissement, aussi frappant que le premier, survenu dans les mêmes conditions, c'est-à-dire sans disjonction appréciable de la diaphyse, je vis bientôt que ces désordres intimes du tissu osseux, non apparents à l'extérieur, avaient une grande importance étiologique et pouvaient nous rendre compte de la forme et du siège d'un grand nombre d'ostéites des extrémités des os longs, chez les enfants, et des arthrites qui les suivent.

L'activité plus grande de l'accroissement vers telle ou telle extrémité d'un os long [2], constitue la prédisposition la plus réelle aux inflammations dites spontanées ou diathésiques et aux diverses néoplasies; mais, pour tous les cas où l'on peut se rendre un compte plus exact des causes de la maladie, on arrive à faire jouer un rôle de plus en plus important au traumatisme, comme cause déterminante du processus morbide.

Rien n'est si difficile que cette appréciation dans certains cas

cas de raccourcissement du même os de 6 à 7 centimètres, que le malade attribuait à une vaccination mal faite! Bider trouva seulement une cicatrice non adhérente à l'os. Langenbeck cita un cas analogue survenu après une suppuration et décollement spontané de la tête humérale.

Ces différentes observations sont très intéressantes, à cause de l'étendue du raccourcissement. Elles sont une nouvelle confirmation des faits expérimentaux que nous avons fait connaître dès 1861, bien avant la publication de ces différentes observations, et qui nous ont servi à formuler la loi d'accroissement des os des membres. (Voy. Poncet, *De l'ostéite au point de vue de l'accroissement des os*, 1873, in *Gazette hebdom.*).

1. *Traité expérimental et clinique de la régénération des os*, t. I, chap. XIII, *Influence de l'irritation et de l'ablation des diverses parties d'un os sur son accroissement.*

2. *Loc. cit.*, ch. XII, *De l'accroissement des os en général et de la loi d'accroissement des os des membres.*

donnés, car il n'est pas d'enfant qui ne fasse des chutes nombreuses, et il n'est pas de parent qui ne veuille invoquer une chute comme cause de la maladie de son enfant pour détourner les yeux des prédispositions héréditaires qu'il lui a transmises; mais, en apportant à ces recherches étiologiques toute la rigueur dont elles sont susceptibles, on arrive à reconnaître la fréquence des ostéites immédiates ou tardives, développées sur des enfants à la suite d'une entorse ou d'un mouvement violent accompagné de choc.

Voici ce qui se passe en général dans les cas simples après une chute ou un mouvement forcé. L'enfant crie, tient son membre immobile, mais après quelques massages et quelques mouvements passifs, il souffre moins et, malgré une certaine torpeur du membre, peut faire jouer ses articulations. Si l'on examine alors la jointure, on la trouve mobile, et, à part une petite ecchymose ou un peu de gonflement, on ne distingue rien d'anormal. Il y a cependant déjà des points douloureux à la pression, au niveau de la région juxta-épiphysaire ; mais pour les trouver dans les cas légers, il faut les chercher. Au début, il n'y a que de la douleur au niveau de la région juxta-épiphysaire; on observe au bout de deux ou trois jours une tuméfaction plus ou moins marquée de cette région de l'os, l'articulation restant toujours intacte. Dans la plupart des cas, cette tuméfaction caractéristique disparaît spontanément au bout de quelques jours, mais dans d'autres elle persiste, et l'enfant, qui avait repris ses jeux après la première douleur passée, se plaint de nouveau et présente un membre plus ou moins tuméfié. D'autres fois, ce n'est qu'au bout de quelques semaines ou de quelques mois qu'on s'aperçoit d'un gonflement au-dessus et au-dessous des articulations qui ont été forcées. Cette tuméfaction s'accompagne de douleurs plus ou moins sourdes, quand l'âge du sujet permet de les apprécier; un abcès se forme, reste fistuleux, et le stylet arrive dans une petite cavité séquestrale. On a alors les symptômes de l'ostéo-myélite chronique. Mais d'autres fois nous avons vu ces entorses être rapidement suivies des accidents les plus graves de l'ostéo-périoste aiguë avec fièvre intense et nécrose consécutive.

Dans cette notion de l'entorse juxta-épiphysaire comme point de départ des ostéites tardives, nous trouverons l'explication toute simple de certains faits dont l'interprétation était difficile jusqu'ici. Nous y trouverons même une nouvelle théorie de cette affection si curieuse et cependant si fréquente qu'on a décrite sous le nom de *pronation douloureuse des jeunes enfants*, et que les recherches de Goyrand, Bourguet, Chassaignac, etc., etc., n'ont pu élucider complètement jusqu'ici.

§ II. — *Du mécanisme de l'entorse juxta-épiphysaire chez les jeunes enfants. — Expériences cadavériques; lésions variées qu'on observe dans la région juxta-épiphysaire et que l'intégrité de la gaine périostique masque complètement dans les cas légers. — Encoche juxta-épiphysaire: tassement de la substance spongieuse; fractures trabéculaires; expression du suc médullaire; disjonction diaphysaire. — Différences selon les âges et la constitution des sujets.*

La consistance du tissu spongieux des renflements diaphysaires nous rend compte de la variété des traumatismes qu'on y observe aux divers âges de la vie. Les lésions sont toutes différentes chez le fœtus, l'enfant, l'adulte ou le vieillard. C'est dans les premières années de la vie, jusqu'à l'âge de six ou sept ans que les os longs sont assez flexibles pour présenter les courbures, les infractions, les fractures sous-périostales qu'on n'observe pas plus tard. C'est aussi à cet âge que l'entorse juxta-épiphysaire peut être produite par les causes les plus légères, jusqu'à quatre ans surtout. Et ici, plus qu'à un autre âge de la vie, la flexibilité naturelle du tissu osseux peut être augmentée par l'appauvrissement de la nutrition chez les enfants maladifs ou mal nourris, par le rachitisme surtout et, dans quelques cas, par une déphosphatisation générale sans lésions rachitiques appréciables.

C'est cette inégalité dans la consistance du tissu osseux qui explique la variété des lésions qu'on peut observer sur le vivant et qu'on peut vérifier sur le cadavre, en essayant de reproduire à l'amphithéâtre les divers degrés de l'entorse juxta-épiphysaire. Nous devons préalablement faire cette remarque pour permettre aux expérimentateurs qui voudraient répéter nos expériences, de contrôler nos résultats. C'est chez les enfants malingres, athreptiques, que les désordres juxta-épiphysaires se produisent le plus facilement; mais chez les sujets morts d'une affection aiguë, accidentelle, on les constate avec la même netteté; il s'agit d'employer un peu plus de force pour les produire.

Si l'on essaye de produire des luxations des diverses articulations sur le cadavre d'un enfant au-dessous de trois ans, on ne réussira pas à faire des désordres appréciables dans l'articulation [1], mais on

1. Il n'est pas admissible cependant que les articulations ne souffrent pas de ces mouvements forcés. On ne voit rien sur le cadavre il est vrai; mais chez les jeunes animaux on constate souvent des extravasats sanguins et plus tard un peu d'injection de la synoviale. Si nous passons sous silence les lésions de l'articulation, c'est qu'elles sont en général légères et peuvent être négligées en présence

obtiendra des déformations très apparentes au-dessus ou au-dessous de l'articulation, c'est-à-dire au niveau des portions juxta-épiphysaires des os contigus.

En exagérant l'extension du coude, de manière à porter l'avant-bras vers la face dorsale du bras, on produira tantôt une double lésion juxta-épiphysaire appréciable sur l'humérus et sur le cubitus, tantôt une lésion plus marquée sur l'un de ces os et à peine appréciable sur l'autre. Tout dépend de la manière dont on fixe le membre en expérience et de la direction du mouvement forcé. Les décollements avec fractures de la portion juxta-épiphysaire inférieure de l'humérus se produisent très facilement. Il se fait alors une saillie en avant et une dépression en arrière; mais d'autres fois la lésion principale se fait au niveau de l'olécrâne, à quelques millimètres au-dessous de l'épiphyse cartilagineuse; la substance spongieuse de l'extrémité supérieure de la diaphyse cubitale se tassera, cédera, et l'avant-bras pourra sans effort être ramené en arrière de manière à faire avec le bras un angle ouvert en arrière de 140 degrés. Si alors on examine la région à travers la peau, on reconnaîtra une dépression brusque, une encoche au-dessous de l'olécrâne. La substance spongieuse, tassée, refoulée en avant, aura cédé, et l'axe du cubitus restera dirigé en arrière. L'articulation huméro-cubitale sera intacte, les désordres se seront passés dans la portion juxta-épiphysaire, formée par une substance plus faible et moins résistante.

Pour le genou des lésions analogues se produiront, et, en ramenant la jambe en avant dans l'extension forcée, on obtiendra une encoche profonde, un coup de hache au-dessous de l'épiphyse supérieure du tibia; d'autres fois, c'est sur le fémur que portera l'effort, et cet os cédera le premier.

Mais, s'il se fait un tassement de la substance spongieuse d'un côté, il se fait une distension de l'autre, et si, vers le bord antérieur du tibia ou du fémur, la substance spongieuse se laisse écraser, elle cède par distension à la face postérieure de l'os.

C'est ce qu'on voit très bien là où deux os contigus constituent l'articulation, comme au poignet et au cou-de-pied.

Si chez un jeune enfant de huit à dix mois on porte violemment le pied en dedans, on produira une encoche du côté du tibia et une saillie du côté du péroné. Il y aura tassement, écrasement du tissu

de la gravité des désordres osseux qui constituent la lésion prédominante. Les tissus périphériques (gaines tendineuses, muscles) sont également plus ou moins lésés. Aussi dans les cas graves constate-t-on chez l'homme, en même temps que la tuméfaction osseuse, des épanchements des gaines tendineuses et des cavités synoviales.

spongieux et inflexion de la couche compacte du côté du tibia, tandis que le péroné, plus ou moins fléchi en dedans, cédera, vers son bord externe du moins, par distension et par arrachement.

Pour le poignet, on obtiendra des effets analogues en soulevant brusquement les cadavres par la main, en les laissant suspendus en l'air et en leur imprimant quelques secousses dans cette position.

Dans toutes ces expériences le siége précis de la lésion varie selon qu'on exagère seulement les mouvements normaux de l'articulation ou qu'on imprime simultanément des mouvements de torsion en divers sens. Il varie aussi suivant la manière dont on fixe le membre et dont on le saisit dans la main. On peut ainsi faire porter l'entorse sur tel ou tel os de préférence et même successivement sur les os qui constituent les divers segments d'un membre. On peut par exemple faire successivement des entorses juxta-épiphysaires au poignet, au coude et à l'épaule sur un même cadavre d'enfant qu'on saisit par la main. On le saisit par le poignet qu'on force dans le sens de l'abduction (flexion sur le bord radial), puis on retourne le membre de manière que la face palmaire de l'avant-bras devienne antérieure et l'on imprime un mouvement d'extension forcée au coude. Cela fait, on retourne le membre d'un quart de cercle de manière que le bord cubital devienne inférieur et le diamètre bicondylien du coude devienne vertical. On porte brusquement le membre en haut et en arrière ; le coude qui ne peut se fléchir latéralement résiste et l'entorse se produit dans la portion juxta-épiphysaire supérieure de l'humérus. Ce triple effet n'est pas toujours obtenu d'une manière évidente, mais l'expérience réussit assez souvent pour faire comprendre le mécanisme des lésions que nous étudierons plus loin dans la *pronation forcée douloureuse* des jeunes enfants.

Il serait sans intérêt de donner ici le détail de nos diverses expériences; nous nous contenterons d'en indiquer les résultats généraux, en rappelant que les résultats varient beaucoup selon l'état de vigueur du sujet et selon la maladie dont il est mort.

Chez les enfants qui ont succombé à des affections septicémiques, à la variole hémorrhagique, par exemple, nous avons constaté une très grande facilité de produire les décollements diaphysaires. Il suffit d'un petit effort pour décoller la diaphyse du cartilage de conjugaison ; le décollement se fait assez nettement sans fracture, on dirait que la couche spongoïde normale s'est liquéfiée, tant la séparation se fait avec facilité.

En comparant ces cadavres avec d'autres provenant de sujets morts de pneumonie ou de méningite tuberculeuse, sur lesquels nous expérimentions, nous obtenions des résultats tout différents.

Chez ces derniers, nous produisions toutes les lésions de l'entorse juxta-épiphysaire : torsion de la substance compacte, tassement de la substance spongieuse, fractures trabéculaires et décollements partiels des diaphyses ; chez les premiers, décollements faciles et immédiats de la diaphyse, décollements périostiques s'étendant plus ou moins haut, mais pas de torsion, ni de tassement du tissu osseux ; l'os cédait à la partie la plus faible ; il y avait eu, pour ainsi dire, fonte, dissolution des éléments cellulaires de la couche chondro-spongoïde, au niveau du cartilage de conjugaison, et de la couche ostéogène sous le périoste.

Cette altération ne se produit à ce degré que chez les sujets profondément intoxiqués et infiltrés, mais il est probable qu'elle existe, à un léger degré au moins, chez les sujets qui guérissent de la variole et autres fièvres éruptives graves. La fréquence des ostéites juxta-épiphysaires dans les convalescences de rougeole, variole, fièvre typhoïde, etc., nous indique que le malade a laissé au niveau des portions de l'os en voie de croissance (portions juxta-épiphysaires, couche ostéogène sous-périostique) une altération de nutrition qui les expose à des inflammations consécutives, sous l'influence d'un léger traumatisme ou d'un refroidissement.

En dehors de la macération des tissus dans les membres infiltrés et des altérations produites par certaines affections septiques, on ne peut pas toujours bien se rendre compte des conditions qui ont affaibli la résistance de la couche spongoïde ou altéré la consistance du tissu osseux juxta-épiphysaire. Chez le rachitique, la consistance du tissu osseux est tellement diminuée qu'il cède dans tous les sens au moindre effort, et qu'on produit des fractures diaphysiares ou juxta-épiphysaires selon la manière dont on saisit le membre et le point où l'on cherche à le fléchir. On produit chez ces sujets toutes les variétés possibles de courbure ou de fracture incomplète.

Voici, en dehors de ces formes extrêmes, quelques figures représentant les lésions qu'on observe le plus souvent, soit dans la masse du tissu spongieux juxta-épiphysaire, soit sur les limites du cartilage de conjugaison.

La figure 1 représente les désordres produits dans le tissu spongieux de l'extrémité juxta-épiphysaire inférieure du tibia, par l'adduction forcée du pied. Les articulations résistent, et il se produit une encoche à 1 centimètre environ au-dessus du cartilage de conjugaison. La couche compacte périphérique se replie en dedans et forme une encoche profonde de 5 à 6 millimètres. Le périoste la

suit d'abord, puis se décolle, et un épanchement de sang ou de suc médullaire (sang mêlé à la graisse) plus ou moins appréciable se fait entre cette membrane et l'os sous-jacent.

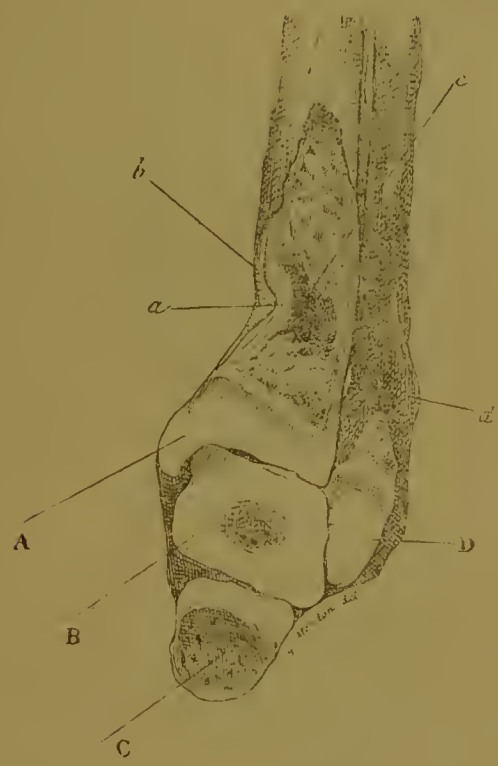

Fig. 1.

Désordres juxta-épiphysaires produits par l'adduction forcée du pied.

Pièce prise sur un sujet de huit mois légèrement rachitique.

A, épiphyse inférieure du tibia ; B, astragale ; C, calcanéum ; D, épiphyse inférieure du péroné. *a*, encoche juxta-épiphysaire produite par la flexion de la couche compacte du tibia ; elle est recouverte par le périoste *b*, qui la dissimule à la vue, mais n'empêche pas de la sentir à la pression : *c*, foyer de fractures trabéculaires ; *d*, flexion du péroné en dedans.

Le tissu spongieux se tasse, ses trabécules se brisent, et il en résulte de petites esquilles qui baignent dans du sang épanché. Il n'y a pas de lésion appréciable sur les limites du cartilage de conjugaison.

L'enfant sur lequel a été prise cette pièce était mort à huit mois.

La figure 2 représente les lésions produites par l'abduction forcée du fémur. Il y a eu commencement de décollement de la diaphyse en dedans ; la disjonction s'est faite sur une profondeur d'un centi-

mètre environ. En dehors, c'est un commencement de tassement de la substance spongieuse qu'on observe.

Il n'y avait pas dans ce cas de désordres du côté du ligament rond, ni du fond de la cavité cotyloïde ; mais, dans les mouvements

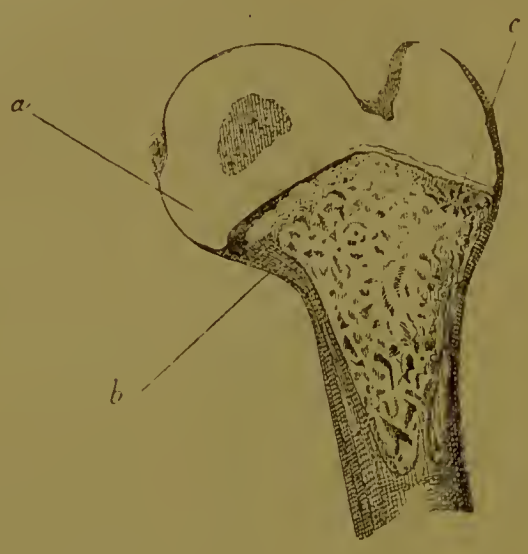

Fig. 2.

Lésions produites par l'abduction forcée du fémur.

Pièce prise sur un enfant de vingt-deux mois. Coupe oblique.

a, commencement de disjonction diaphysaire en dedans ; *c*, tassement du tissu spongieux en dehors sous le trochanter ; *b*, périoste intact.

qui tiraillent ces ligaments (adduction forcée), on produit des désordres qui peuvent expliquer une des origines de la coxalgie acétabulaire.

La figure 3 représente une disjonction diaphysaire plus prononcée, mais toujours sous-périostique et sans lésion apparente à l'extérieur. Dans ce décollement, l'épiphyse n'a éprouvé aucune lésion; elle est restée en continuité parfaite avec le cartilage de conjugaison, qui se continue lui-même avec la gaine périostique. Il y a du sang épanché dans cette gaine.

Si l'effort eût continué dans ce cas, on eût eu une disjonction complète, et la diaphyse faisant saillie sous la gaine périostique, la rompant même et abandonnant dans toute son étendue le cartilage de conjugaison, nous eût donné le décollement épiphysaire classique.

En résumé, les phénomènes que nous observons dans ces mou-

vements forcés des articulations sont les suivants : tension des ligaments solidement unis aux épiphyses cartilagineuses ou déjà ossifiées; pression des surfaces cartilagineuses l'une contre l'autre; résistance des masses cartilagineuses épiphysaires trop élastiques

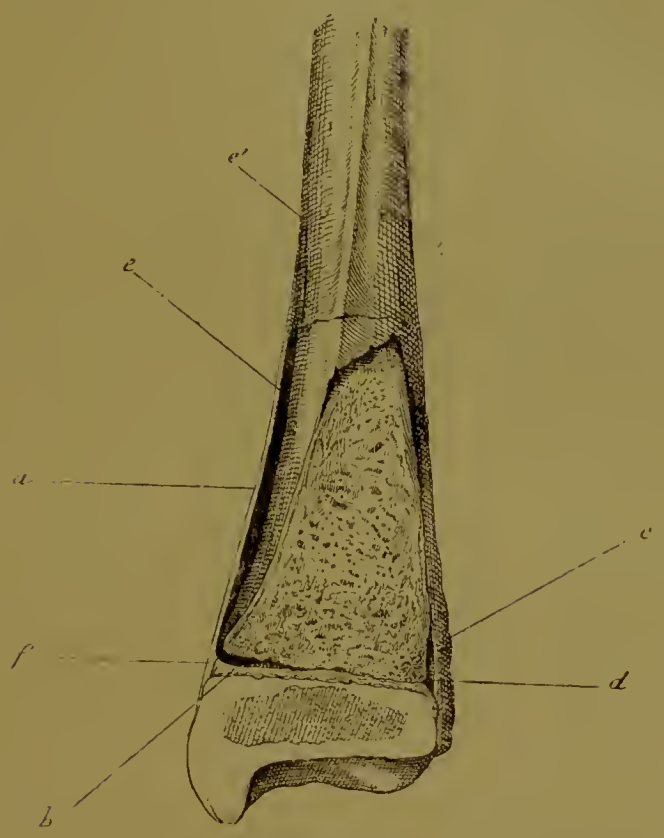

Fig. 3.

Désordres produits sur le tibia par l'abduction forcée du pied. Décollement de la diaphyse sur son tiers externe.

Pièce prise sur un enfant de deux ans. Coupe oblique.

a, périoste de la face interne du tibia sans déchirure, mais décollé de l'os ; *b*, disjonction diaphysaire s'étendant jusqu'au tiers de l'épaisseur do l'os; *c*, tassement du tissu spongieux vers la faco externe de l'os; *c*, épanchement sanguin sous-périostique qui se continue en *e'* ; *f*, continuité du périoste et du cartilage de conjugaison.

pour se rompre; torsion, inflexion, écrasement des portions juxta-épiphysaires de la diaphyse déjà ossifiées, mais constituées à la périphérie par un tissu osseux, souple, flexible et peu friable, et à l'intérieur par un tissu spongieux, à trabécules friables, dépressible soit à la torsion, soit à la pression directe.

Si nous analysons plus exactement ce qui se passe dans le tissu

spongieux juxta-épiphysaire, nous constatons les phénomènes suivants : écrasement du tissu spongieux juxta-épiphysaire, masqué d'abord par la fracture incomplète, sous-périostale, de la couche compacte périphérique ; fractures trabéculaires du tissu spongieux ; expression du suc médullaire à travers les orifices vasculaires et les déchirures du périoste. Si l'effort continue ; tassement plus prononcé de la substance aréolaire juxta-épiphysaire, séparation d'esquilles du tissu spongieux et décollement du cartilage de conjugaison, ou plus fréquemment fracture juxta-cartilagineuse de la substance spongieuse.

Chez les enfants au-dessous de quatre ans, à nutrition appauvrie et à plus forte raison chez les enfants un peu rachitiques, le tassement du tissu spongieux s'étend plus ou moins loin, et le cartilage ne se décolle pas ; les désordres du tissu spongieux se passent même à une certaine distance du cartilage de conjugaison ; l'écrasement maximum se fait à 8 ou 10 millimètres au-dessus de ce cartilage.

Chez les sujets du même âge dont le tissu osseux n'a pas éprouvé d'altération spéciale, la diaphyse [se disjoint ; le tissu spongieux résiste, et la séparation s'opère au niveau du tissu spongoïde normal, c'est-à-dire au niveau de la couche la plus friable de l'os, là où le processus d'ossification est en train de s'accomplir.

Les lésions sont différentes sur les deux faces de l'os ; d'un côté, on observe le tassement et les fractures trabéculaires par compression ; de l'autre le décollement du périoste et la fracture par arrachement.

C'est la consistance plus ou moins grande du tissu spongieux chez les divers sujets qui explique le niveau des désordres produits par l'entorse. Lorsqu'il est souple et peu consistant, comme chez les rachitiques, c'est dans la substance osseuse, à une certaine distance du cartilage, que l'entorse produit ses effets ; s'il a sa consistance physiologique, c'est au niveau de la couche spongoïde, plus près du cartilage, que les lésions auront plus de chance de se produire.

Tant que l'épiphyse est cartilagineuse, elle n'éprouve pas de lésion appréciable dans les mouvements forcés des articulations mais dès que les noyaux d'ossification ont envahi la plus grande partie de sa substance, et surtout dès que, ossifiée sur toute son épaisseur, elle est séparée de la diaphyse par une couche régulière de cartilage de conjugaison, elle prend part aux lésions que nous venons de décrire dans les parties renflées de la diaphyse. Ces lésions sont toujours moins marquées cependant et se réduisent au tassement et aux fractures trabéculaires, lésions qu'on observe du côté du cartilage de conjugaison et non du côté du cartilage diarthrodial.

C'est ce qui nous explique pourquoi le tissu spongieux des épiphyses elles-mêmes peut être le siège primitif des inflammations osseuses succédant aux mouvements forcés des articulations ; mais, à cause de la faible hauteur de ces portions osseuses, de leur isolement entre deux couches de cartilage, elles souffrent beaucoup moins des mouvements forcés que les régions juxta-épiphysaires des diaphyses. Dans les articulations présentant des ligaments interarticulaires (ligament rond à la hanche; ligaments croisés au genou) l'exagération des mouvements auxquels s'opposent normalement ces ligaments agira spécialement sur le tissu spongieux épiphysaire.

Dans les autres cas, c'est du côté de la diaphyse que se forment les lésions ; c'est de ce côté-là du reste qu'on produit les décollements du tissu spongoïde sous-chondral dont la rupture complète amène le décollement et la luxation des épiphyses, qu'il vaut mieux appeler *disjonction diaphysaire*, parce que c'est la diaphyse qui se disjoint du cartilage de conjugaison, celui-ci restant en rapport avec l'épiphyse.

§ III. — *Symptômes de l'entorse juxta-épiphysaire; accidents immédiats; accidents tardifs. — Rapports de ces accidents avec la scrofule; dépôts caséeux dans le tissu spongieux, origine des ostéo-arthrites fongueuses chez les enfants. De l'entorse juxta-épiphysaire dans les diverses régions; de la pronation douloureuse des jeunes enfants. Exemples d'accidents tardifs.*

Les entorses juxta-épiphysaires peuvent être si légères qu'elles passent inaperçues. Un enfant est tiré violemment par la main, ou bien il fait une chute sur le poignet; il crie; il pleure; on l'examine; on fait monvoir les articulations où l'on suppose qu'il s'est fait mal; on le frotte, on lui met une compresse résolutive, et au bout de quelques heures il se remet à jouer, avec moins d'entrain sans doute, mais il ne paraît plus souffrir. Tombe-t-il en courant de manière à faire un mouvement forcé de la hanche ou du cou-de-pied, même scène pendant quelques instants, il se remet ensuite à marcher; puis on n'y pense plus, et l'on ne fait pas même attention à la peine qu'il a les jours suivants à se mettre en marche et à se remettre à ses jeux habituels.

Si vous examinez cependant cet enfant deux ou trois jours après sa chute, vous trouverez des signes évidents de la lésion osseuse qui s'est produite par le fait de son accident. Au poignet, vous

trouverez un peu de tuméfaction, au niveau de la région juxta-épiphysaire inférieure de radius, à 1 ou 2 centimètres au-dessus de l'articulation ; celle-ci est libre, et les mouvements normaux ne le font plus souffrir. Mais, si vous forcez les mouvements; si surtout vous pressez au niveau de la tuméfaction, il accuse de la douleur. Dans les autres régions : sous l'aisselle, au niveau du col chirurgical de l'humérus ; au cou-de-pied, au niveau de l'extrémité de la diaphyse du tibia ou du péroné, selon le sens de l'entorse ; au pli de l'aine même, malgré l'épaisseur des parties molles, vous constaterez les mêmes symptômes, qui, je le répète, dans la majorité des cas, se dissiperont par le repos au bout de quelques jours.

Rien d'étonnant que ces entorses juxta-épiphysaires à leur premier degré soient en général peu douloureuses et cessent même de l'être tout à fait au bout de quelques jours. La réparation des tissus est excessivement rapide à cet âge ; le périoste se tuméfie immédiatement et remédie par cette tuméfaction même à la mobilité de la région juxta-épiphysaire, qui dans les formes plus graves est le résultat immédiat du tassement du tissu spongieux, de la déchirure de la couche périphérique du tissu compact et de la disjonction de la couche spongoïde sous-chondrale. Mais, même dans ces formes plus graves, le périoste est bientôt assez épais et assez résistant pour constituer une attelle périphérique qui immobilise complètement la diaphyse et l'épiphyse.

L'indolence habituelle de ces entorses légères n'est pas plus extraordinaire que l'indolence de certaines fractures qui passent inaperçues et qu'on ne reconnaît que plusieurs années après. On découvre quelquefois chez les jeunes filles des fractures de la clavicule, dont personne ne s'était jamais douté, et qu'on ne reconnaît qu'à la saillie, persistante sous la peau, du fragment qui a crevé la gaine périostique.

Les entorses juxta-épiphysaires sont quelquefois très douloureuses, surtout lorsque la distension a porté sur les autres tissus de la région, muscles, gaines tendineuses, nerfs, qui sont toujours plus ou moins tiraillés dans les mouvements forcés et qui donnent lieu alors à des ecchymoses et à des difficultés de mouvement. Les tissus ligamenteux, et fibreux péri-articulaires peu sensibles normalement, acquièrent alors, sous l'influence de la distension et de l'entorse, une sensibilité souvent excessive ; et, bien que dans les expérimentations cadavériques on ne puisse guère constater de désordres dans leur tissu, ils n'en sont pas moins tiraillés, tordus, et par cela même dans les conditions les plus favorables pour développer en eux une sensibilité pathologique qui cède du reste à l'immobilité et à la compression.

Quand l'enfant est sain et robuste, les désordres du tissu spongieux s'effacent vite et se réparent complètement. Il en est ainsi pour les jeunes animaux, chez lesquels au bout de huit jours on ne reconnaît plus rien.

Mais si l'on a affaire à un de ces enfants pâles, à nutrition appauvrie, à plus forte raison à ces enfants ayant déjà dans leurs ganglions lymphatiques des tissus fongueux, en voie de se caséifier, alors le pronostic change, et, dans les fractures trabéculaires ou les épanchements sanguins du tissu spongieux, vous trouverez l'origine des ostéo-myélites à marche chronique, indolente, et qu'on considère comme un effet direct et immédiat ou plutôt comme un produit spontané du vice scrofuleux.

Ce n'est pas le lieu de discuter ici sur la nature de la scrofulose; je me borne à faire remarquer que les lésions de l'entorse juxta-épiphysaire sont, chez les enfants, l'occasion fréquente de l'apparition de ces inflammations osseuses chroniques qu'on considère généralement comme indépendantes de tout traumatisme et le produit direct de la diathèse. Depuis longtemps Velpeau nous a appris que les adénites dites scrofuleuses n'étaient que le résultat d'irritations cutanées; depuis longtemps aussi, on sait que les irritations des muqueuses sont l'origine des adénites profondes et de la tuberculose splanchnique; il en est de même pour la tuberculose osseuse qui a sa cause déterminante dans un traumatisme accidentel; une fracture trabéculaire se produit; la moelle contusionnée devient le point de départ d'une néoplasie; les cellules lymphatiques s'accumulent dans les espaces médullaires, passent à la dégénérescence graisseuse et forment des foyers caséeux qui, infectant l'os de proche en proche, peuvent amener, chez un sujet prédisposé, toutes les formes et toutes les conséquences de la tuberculose osseuse.

Cette origine des foyers d'ostéo-myélite, que nous trouvons dans le tassement et l'écrasement du tissu spongieux produit par l'entorse juxta-épiphysaire, nous rend compte de la forme des ostéo-arthrites que l'on observe chez les enfants. Les synovites fongueuses proprement dites, c'est-à-dire les fongosités primitivement bornées à la synoviale, sont rares dans les tumeurs blanches qu'on observe à cet âge; l'origine en est plutôt dans le tissu spongieux de la région juxta-épiphysaire ou des épiphyses, dans les conditions que nous avons déterminées plus haut; et notre observation s'accorde assez, pour cet âge, avec l'opinion de Volkmann qui soutient que les tumeurs blanches sont des ostéopathies et non des arthropathies primitives. Nous ne sommes pas aussi absolu que le savant chirurgien de Halle sur ce point, car chez les jeunes gens et surtout chez

l'adulte nous considérons l'origine synoviale comme étant plus fréquente que l'origine osseuse.

Pour prévenir et éviter les conséquences de l'entorse juxta-épiphysaire, on n'a qu'à se méfier de son existence, et les précautions sont très simples alors. Il suffit de faire garder le repos à l'enfant et d'immobiliser le membre lésé, en ajoutant la compression à l'immobilité, s'il y a eu de la tuméfaction et de l'épanchement sanguin. Ce qui peut aggraver la situation de l'enfant et transformer en une affection sérieuse une lésion insignifiante, c'est l'exercice et la fatigue du membre, ou plus encore la répétition de nouvelles chutes sur la même région.

Dans quelques cas, ces entorses juxta-épiphysaires ne deviennent douloureuses que plus tard. Récemment, on nous a amené un jeune garçon de dix ans qui était tombé depuis vingt-trois jours sur la main et qui recommençait à souffrir du poignet. Cet enfant s'était fait une entorse juxta-épiphysaire avec disjonction incomplète de l'extrémité de la diaphyse. Il y avait eu un peu de gonflement, on lui avait appliqué de l'arnica, et trois jours après il avait recommencé son travail et ses jeux. Quand je le vis pour la première fois, vingt-trois jours après, il y avait une tuméfaction considérable mais à peine douloureuse, sauf à la pression, de la région juxta-épiphysaire inférieure du radius, principalement à la face palmaire. Au bout de huit jours, d'immobilité et de compression, la tuméfaction et la douleur profonde avaient disparu : il ne restait qu'une légère déformation au niveau de la ligne dia-épiphysaire.

Ces faits sont d'observation journalière, et je ne citerai pas de longues observations, parce que tout chirurgien en trouvera dès qu'il voudra les constater.

J'en relate seulement quelques-unes, pour démontrer les propositions que j'ai avancées.

Obs. I. — Un écolier de douze ans, se disputant avec un de ses camarades, veut lui asséner un violent coup de poing ; son adversaire se dérobe, et le poing va frapper sur un tas de livres qui étaient sur la table. Douleur immédiate très vive au-dessus du poignet, puis sensation d'anéantissement et d'impuissance dans tout le membre. On le frictionne avec un liniment quelconque, et l'enfant se remet le lendemain à son travail. Il remuait les doigts et toute la main et disait qu'il n'avait presque plus rien. Le surlendemain, douleur vive, tuméfaction de la région juxta-épiphysaire inférieure, s'étendant bientôt jusqu'au tiers supérieur de l'avant-bras. Fièvre intense ; suppuration de la région juxta-épiphysaire ; plus tard, invasion de l'articulation du poignet, qui se tuméfia, mais ne suppura pas cependant. Il se forma plusieurs séquestres dans la région

juxta-épiphysaire et le long de la diaphyse du radius, car l'inflammation envahit presque la totalité de l'os.

Obs. II. — Une enfant de deux ans, de chétive apparence, tombe en courant et se renverse le pied en dedans. Douleur vive qui céda à quelques frictions; pas d'autres accidents immédiats, sauf un peu de tuméfaction au-dessus de la cheville qui ne disparut jamais; liberté de l'articulation; l'enfant ne souffrant pas continue de marcher. Cinq mois après, ostéo-myélite subaiguë de l'extrémité juxta-épiphysaire inférieure du tibia. Issue de plusieurs petits séquestres du tissu spongieux.

Obs. III. — Un enfant de trois ans s'amusait en écartant les jambes; un de ses frères le presse brusquement sur les épaules et exagère le mouvement d'abduction des cuisses. Douleur dans la hanche droite qui passe au bout de quelques jours, mais en laissant un peu de raideur dans l'articulation. Trois mois après, tuméfaction de la partie supérieure du fémur, symptômes de coxalgie. Un abcès se forme et s'ouvre; mais l'articulation reste ankylosée, et la tuméfaction de l'extrémité supérieure du fémur persista. Il y avait eu entorse juxta-épiphysaire, inflammation de la partie juxta-épiphysaire de la diaphyse, et, comme cette diaphyse est par son col intra-articulaire, il se développa simultanément une arthrite.

Obs. IV. — *Entorse juxta-épiphysaire inférieure de l'humérus produite par une chute sur le coude. — Intégrité des mouvements du coude. — Abcès sus-condylien au bout de cinq mois. — Invasion tardive de l'articulation. — Résection du coude dix ans après.*

Joséphine Verger; constitution délicate; ganglions cervicaux engorgés; âgée de six ans en 1870, fait à cette époque une chute sur le coude. Pendant un mois, l'enfant se servit de son bras sans douleur, bien qu'il y eût un peu de gonflement; les mouvements paraissaient complètement libres. On l'immobilise au moyen d'une gouttière, dans le cours du deuxième mois, non pas à cause de la douleur, mais du gonflement qui augmentait et qui siégeait spécialement au-dessus des condyles de l'humérus. Au bout de cinq mois, on renonça à la gouttière et l'on appliqua des bandelettes de diachylum; un mois après, un petit abcès se forma au-dessus de l'épitrochlée. La suppuration persista plusieurs années sans souffrance; elle se tarit en 1873, mais les mouvements de l'articulation étaient de plus en plus limités.

En 1879, après un mouvement forcé de l'articulation, il se forma un autre abcès, au-dessus de l'épicondyle; il sortit par cet abcès du pus caséeux. Bientôt un troisième abcès se déclare au niveau du cubitus, à 3 centimètres au-dessous de la pointe de l'olécrâne. C'est dans ces conditions que la malade entra à la Clinique. Le stylet, introduit par les deux trajets fistuleux, arrivait d'une part sur la partie juxta-épiphysaire de l'humérus, de l'autre sur l'olécrâne, c'est-à-dire au niveau de la partie

juxta-épiphysaire du cubitus. On ne pénétrait pas dans l'articulation. Les mouvements étaient libres et faciles dans une étendue de 20 degrés.

La santé générale, quoique d'assez belle apparence au premier abord, n'était pas très satisfaisante. Il y avait eu dans l'enfance de nombreux ganglions cervicaux qui n'avaient jamais suppuré; depuis quelque temps, variations dans la menstruation, léger amaigrissement, obscurité de la respiration au sommet droit.

De nouveaux abcès se formèrent; les mouvements se limitèrent de plus en plus; je me décidai à intervenir.

La malade anesthésiée, j'agrandis l'ouverture fistuleuse épicondylienne; je mis l'os à nu et je pénétrai, après avoir fait sauter un petit point osseux, dans une cavité d'où je retirai deux petits séquestres, l'un comme un haricot, l'autre comme un pois. Je vidai la cavité de ses fongosités. Je découvris ensuite l'olécrâne, mais là je ne trouvai pas de séquestre, je me contentai d'abraser la partie dénudée.

Aucun trajet ne pénétrant dans l'articulation, et l'opération ayant confirmé mon diagnostic de double ostéite juxta-épiphysaire, je bornai là mon intervention. Mais au bout de quarante jours, le 20 juillet 1880, la suppuration ne tarissant pas et l'articulation devenant de plus en plus raide, je fis la résection totale du coude. Il n'y avait pas de pus dans l'articulation; mais on trouva des fongosités au-dessous de l'épicondyle et dans les culs-de-sac postérieurs et antérieurs de la synoviale qui communiquaient à travers un petit pertuis de la cavité olécrânienne.

Cette observation nous montre les résultats d'une entorse juxta-épiphysaire du coude sur une fille scrofuleuse, qui, malgré les traitements les plus rationnels, a abouti à la formation successive de divers foyers d'ostéomyélite qui n'ont pu être guéris que par la résection du coude. La lésion paraissait d'abord limitée à l'extrémité inférieure de l'humérus; mais le cubitus avait été probablement lésé; c'est ce qui expliquerait l'ostéite juxta-épiphysaire, indépendante des foyers de l'humérus, que nous avons constatée plus tard. Nous avons vu dans la partie expérimentale que les divers os qui constituent une articulation peuvent être isolément ou simultanément lésés dans un même mouvement forcé. De là la présence de plusieurs foyers d'ostéo-myélite juxta-épiphysaire dans les divers os, malgré leur indépendance anatomique.

A mesure que les enfants avancent en âge, l'entorse juxta-épiphysaire devient plus rare et l'entorse articulaire augmente de fréquence. Quand les épiphyses sont soudées, c'est cette dernière qu'on observe à peu près exclusivement. Les mouvements forcés amènent alors tantôt des déchirures ligamenteuses, tantôt des fractures du tissu spongieux, très fréquentes chez les vieillards et qui s'expliquent par les caractères qu'a acquis le tissu osseux. Il ne se laisse plus

tordre, infléchir, déprimer comme dans l'enfance; il se brise d'autant mieux qu'il est devenu plus friable par sa raréfaction. Bonnet [1], dans ses nombreuses expériences sur les mouvements forcés des diverses articulations, a parfaitement démontré ce mécanisme en faisant la part de la résistance des tissus osseux aux divers âges.

Quoique les lésions de l'entorse juxta-épiphysaire soient de plus en plus difficiles à constater expérimentalement et cliniquement à mesure que l'on avance en âge, il se produit toujours, lorsque les ligaments résistent, des ébranlements dans le tissu spongieux des os qui peuvent être le point de départ d'une ostéo-myélite plus ou moins tardive. Nous avons trépané la portion juxta-épiphysaire inférieure du tibia, à la clinique, en 1878, sur un jeune homme qui douze ans auparavant s'était fait une entorse de cette région.

Obs. V. — *Abcès juxta-épiphysaire de l'extrémité inférieure du tibia développé douze ans après une entorse du cou-de-pied sans désordres notables dans l'articulation; trépanation de l'os; guérison.*

En janvier 1878 était couché au n° 7 de la salle Saint-Sacerdos un jeune homme de vingt-sept ans qui, douze ans auparavant, s'était donné une violente entorse au pied droit.

Le pied s'était tourné en dehors, mais il n'y avait pas eu de fracture; deux jours après son accident, le malade s'était mis à marcher et souffrait très modérément. Les mouvements de flexion et d'extension du pied se faisaient sans douleur.

Ce jeune homme, habitant la campagne, reprit peu à peu son travail; mais il avait remarqué que la partie inférieure de la jambe était restée tuméfiée en dedans. Cette tuméfaction ne disparut jamais; elle s'accompagnait parfois d'un peu de douleur sourde, quand le malade s'était forcé dans son travail ou s'était mouillé. Il avait une bonne santé habituelle.

Cet état se maintint pendant quelques années sans forcer le malade à interrompre son travail. Le pied blessé était cependant un peu moins mobile que l'autre. Depuis trois ans, des douleurs survenaient de temps en temps, mais se calmaient par le repos. Il y a six mois, ces douleurs sont devenues plus vives, plus continues; elles augmentent la nuit, surtout quand le malade a marché le jour.

Au moment de son entrée à l'Hôtel-Dieu, on constate une tuméfaction de l'extrémité inférieure de la diaphyse du tibia. Le maximum de la tuméfaction est en dedans à 4 centimètres au-dessus de la pointe de la malléole; peu de douleur à la pression, mais douleurs nocturnes de plus en plus accusées et légère élévation de température au niveau de la partie tuméfiée. Les mouvements de l'articulation tibio-tarsienne sont limités, mais il n'y a pas de tuméfaction bien appréciable au niveau de l'in-

1. Bonnet, *Traité des maladies des articulations*, t. I et II.

terligne articulaire; les mouvements paraissaient limités plus tôt par la déformation et la tuméfaction du tibia que par une lésion articulaire proprement dite.

Après avoir observé le malade pendant quelques jours et constaté l'insuccès des divers palliatifs, je diagnostiquai un abcès intra-osseux. J'appliquai une couronne de trépan, et, après avoir traversé une paroi de 7 millimètres environ, je tombai sur une cavité purulente assez régulièrement sphérique, de 15 millimètres de diamètre environ : pas de séquestre.

Le malade ne souffrit plus, mais la plaie resta près de trois mois à se cicatriser; l'articulation resta toujours un peu raide.

Je ne multiplierai pas ces observations; si j'en augmentais le nombre, j'en arriverais à former un long chapitre des ostéites juxta-épiphysaires, ce qui n'est pas dans le plan de ce mémoire.

J'ai voulu faire voir seulement les conséquences immédiates ou éloignées d'un traumatisme qui passe inaperçu la plupart du temps et qui s'accompagne cependant de désordres intra-osseux qui, pour siéger dans la profondeur du tissu spongieux, n'en méritent pas moins d'attirer notre attention.

Innocentes chez les sujets sains lorsqu'elles sont traitées par l'immobilité et les appareils ouatés, ces entorses sont l'origine des ostéomyélites les plus graves chez les enfants à prédisposition tuberculeuse, surtout lorsqu'elles ne sont pas soignées. Ce qui prouve combien ces entorses sont innocentes lorsqu'elles sont traitées par l'immobilité, c'est le résultat du redressement des pieds bots, au moyen du massage forcé, et des genoux en dedans, par la méthode de M. Delore. Ces lésions juxta-épiphysaires et ces décollements diaphysaires, quand on opère sur de jeunes enfants, paraissent tout à fait innocents pour la vitalité de l'os, malgré les fractures multiples et l'écrasement du tissu spongieux. On place les malades dans un appareil inamovible, et ils ne s'aperçoivent pour ainsi dire pas de l'opération. En répétant sur le cadavre les procédés de massage forcé employés par M. Delore pour le redressement du pied bot, M. Jomard [1] a produit toutes les lésions de l'entorse juxta-épiphysaire.

Il me reste à parler maintenant des rapports de l'entorse juxta-épiphysaire avec cette lésion qu'on observe fréquemment à l'avant-bras des jeunes enfants et qu'on désigne sous le nom de *pronation douloureuse*, *de torpeur douloureuse*, et à propos de laquelle on a émis les théories les plus diverses. Tous les auteurs qui ont écrit sur la question, Goyrand (d'Aix), Bourget (d'Aix), Martinencq (de

1. *Thèses de Paris*, 1871. *Du traitement des pieds bots par le massage forcé.*

Grasse), etc., ont cherché dans les articulations la cause de cette lésion et l'ont placée, les uns dans le poignet, les autres dans le coude. Goyrand [1], après l'avoir attribuée à une luxation de l'extrémité supérieure du radius en avant, la considère dans un second mémoire comme produite par la luxation du cartilage triangulaire de l'articulation radio-carpienne.

Pour moi, si j'en juge par quelques cas qu'il m'a été donné d'observer, je vois dans cette lésion une entorse juxta-épiphysaire de l'extrémité inférieure du radius ou du cubitus s'accompagnant de plus ou moins de distension des ligaments, des muscles et autres tissus périphériques, mais consistant essentiellement chez les enfants de un à trois ans dans les lésions que j'ai décrites plus haut : torsion, inflexion de la substance osseuse périphérique, ruptures trabéculaires du tissu spongieux, décollements périostiques. En expérimentant sur les cadavres d'enfants de cet âge, on reproduit toutes ces lésions, dans le radius ou dans le cubitus, suivant le sens dans lequel on imprime des mouvements forcés au poignet. Si l'on prend la main du cadavre, de manière à exagérer fortement la flexion de la main sur le bord cubital de l'avant-bras, et qu'on soulève alors le cadavre par la main, en la maintenant dans la position indiquée, le poids du cadavre tend à augmenter l'angle que fait la main avec l'avant-bras; le cubitus cède alors, et il se fait une encoche au niveau de la portion juxta-épiphysaire avec tous les désordres que nous avons décrits plus haut. Si, dans un autre mouvement, on tend à exagérer l'extension de la main, c'est-à-dire si l'on renverse fortement la main sur la face dorsale de l'avant-bras, on produit une entorse juxta-épiphysaire du radius, celle que les enfants se font en tombant sur le paume de la main et qui amène souvent une fracture ou un décollement diaphysaire du radius. On peut produire les lésions de l'entorse dans le poignet, le coude et l'épaule par l'extension forcée successive des trois articulations, en procédant comme nous l'avons expliqué plus haut à propos de nos expériences générales [2].

C'est même cette multiplicité de lésions qui explique pourquoi on a tantôt placé dans les articulations du poignet, tantôt dans l'articulation du coude la cause de la pronation douloureuse. Chassaignac [3] avait vu dans cette lésion une pseudo-paralysie qu'il n'expliquait pas,

1. *Bulletin de la Société de chirurgie* et *Union médicale*, 1861.

2. Déjà, dès le siècle dernier, Bertrandi et Reichel, et postérieurement Rognetta, avaient indiqué l'action de soulever brusquement les enfants par la main comme pouvant amener des décollements de l'épiphyse supérieure de l'humérus et de l'extrémité inférieure des os de l'avant-bras. (Voy. Rognetta, *Gazette médicale de Paris*, 1831.)

3. *Archives générales de médecine*, 5e série, t. VII, 1856.

mais dont on se rend compte par la douleur subite et la difficulté de remuer un membre dont plusieurs os ont été plus ou moins lésés.

Nous ne pouvons pas discuter les opinions des chirurgiens que nous venons de citer, et nous ne sommes pas autorisé par ce que nous avons vu à nier ce que nous n'avons pas observé. La non-constatation des lésions articulaires sur le cadavre n'est pas un motif pour qu'elles ne se produisent pas sur le vivant, où le fonctionnement des parties est notablement différent. Nous admettons du reste que, dans les mouvements forcés des articulations, tous les tissus propres ou périphériques sont plus ou moins tiraillés; mais nous croyons qu'il faut chercher dans l'os ce qu'on n'a pas trouvé jusqu'ici d'une manière satisfaisante dans les articulations. D'après ce que nous avons observé, nous pouvons au moins avancer qu'il est des cas nombreux où l'entorse juxta-épiphysaire joue le principal rôle. La rapidité de la guérison, même sans aucun traitement, l'absence de raideur articulaire consécutive, et surtout nos expériences cadavériques légitiment notre théorie.

Quand nous avons communiqué notre travail à la Société de médecine de Lyon, M. Poncet, agrégé de la Faculté, a rapporté un fait qu'il venait d'observer et qui confirme complètement notre théorie. Il avait constaté deux jours après l'accident la tuméfaction caractéristique de la région juxta-épiphysaire du radius.

Conclusions.

I. L'entorse juxta-épiphysaire est l'ensemble des lésions produites dans les régions juxta-épiphysaires de la diaphyse des os longs, par les mouvements forcés des articulations.

II. Chez les jeunes enfants, surtout au-dessous de l'âge de trois ans, les mouvements forcés des articulations ne déterminent pas de désordres articulaires appréciables; ils produisent surtout des désordres dans le tissu osseux des régions juxta épiphysaires.

III. Ces désordres du tissu osseux consistent tantôt dans le premier degré des disjonctions diaphysaires, et tantôt dans une fracture incomplète de la région juxta-épiphysaire. Ils se produisent d'autant plus facilement que la consistance de l'os a été plus altérée, soit par le rachitisme; soit par toute autre affection aiguë ou chronique ayant troublé la nutrition du système osseux.

IV. Comme ces lésions se font dans la profondeur de l'os, sous le périoste, elles passent souvent inaperçues, non seulement aux yeux des cliniciens que la recherche des lésions articulaires a uniquement

préoccupés, mais encore aux yeux des expérimentateurs qui ne s'y sont pas arrêtés, bien qu'ils les aient nécessairement produites dans toutes leurs expériences sur les disjonctions dites épiphysaires.

V. Ces désordres consistent dans les lésions suivantes : écrasement, tassement, fractures trabéculaires du tissu spongieux ; inflexion, torsion, infraction de la mince couche compacte périphérique, et comme conséquence de ces ruptures : expression du suc médullaire ; épanchements sanguins dans le tissu spongieux et sous le périoste plus ou moins décollé.

VI. Si l'effort continue : dépresion permanente de la couche compacte périphérique du côté de la flexion (encoche juxta-épiphysaire), fracture par arrachement, tension et déchirure du périoste du côté de l'extension. C'est à ce moment que se préparent et que bientôt s'effectuent la fracture ou le décollement de la diaphyse et sa luxation hors de la gaine périostique.

VII. L'entorse juxta épiphysaire est généralement sans gravité et se réduit à une torpeur douloureuse qui disparaît bientôt d'elle-même ; mais si l'enfant n'est pas soigné, et s'il est scrofuleux ou héréditairement prédisposé aux tubercules, l'entorse juxta-épiphysaire sera l'origine fréquente d'ostéo-myélites hâtives ou tardives, qu'expliquent le tassement et les fractures trabéculaires du tissu spongieux. Toutes les formes d'ostéo-myélite peuvent être la suite des lésions de l'entorse juxta-épiphysaire.

VIII. L'entorse juxta-épiphysaire donne lieu à une tuméfaction plus ou moins douloureuse, mais très nette de la région juxta-épiphysaire, les articulations voisines restant libres. *C'est le symptôme caractéristique de cette lésion.* Il est dû à la tuméfaction du périoste décollé et à l'hyperplasie de sa couche ostéogène.

IX. Ce qu'on a appelé *pronation forcée douloureuse, torpeur douloureuse* des jeunes enfants, s'explique par l'entorse juxta-épiphysaire.

X. Pour prévenir les dangers de l'entorse juxta-épiphysaire, il n'y a qu'à immobiliser le membre pendant un temps suffisant. Il faut donc examiner soigneusement chez les enfants les membres qui ont été le siège d'un mouvement forcé ou qui ont souffert dans une chute, et si l'on constate une tuméfaction juxta-épiphysaire, douloureuse ou indolente, soigner ces enfants jusqu'à ce que l'os ait repris son volume normal.